2811635829

No. 1262/H

210

THE INSTITUTE OF OPHTHALMOLOGY
LONDON

EX LIBRIS

OPHTHALMOLOGY WC1E 6AU

F 4 5

Digitized by the Internet Archive
in 2015

https://archive.org/details/b21641730_0

IRITIS

BEITRÄGE

ZUR

LEHRE VON DER IRITIS

VON

GRAF C. J. v. WOLLOWICZ,

DOCTOR DER MEDICIN, CHIRURGIE UND GEBURTSHÜLFE.

INAUGURAL-DISSERTATION.

MIT DREI CHROMOLITHOGRAPHISCHEN TAFELN

MÜNCHEN, 1862.

JOS. LINDAUER'SCHE BUCHHANDLUNG

SEINEM

HOCHVEREHRTEN LEHRER,

DEM

KÖNIGLICHEN UNIVERSITÄTS-PROFESSOR

UND

VORSTAND DER OPHTHALMOLOGISCHEN HEILANSTALT

DR. MED. AUGUST ROTHMUND JUNIOR

GEWIDMET

VON DEM VERFASSER.

Vorrede.

Bei der Bearbeitung dieser Bogen „über Iritis“ dachte der Verfasser nicht daran, etwa Ansprüche machen zu wollen auf ein selbstständiges abgeschlossenes Werk, in welchem der gedachte Gegenstand vollkommen erschöpft wäre, es war ihm vielmehr darum zu thun, das sich ihm während eines Zeitraumes von zwei Jahren in der hiesigen Augen-Heilanstalt seines hochverehrten Lehrers, des Herrn Professor Dr. Rothmund jun. und unter Dessen Leitung darbietende Materiale gewissenhaft zu benützen und damit einen Beitrag zu den über diesen hochwichtigen Gegenstand bereits erschienenen praktischen Beobachtungen zu geben. Da das Ganze nur klinische Beobachtungen umfassen soll, so ist selbstverständlich eine Erwähnung der in dieses Gebiet einschlägigen Litteratur nicht geschehen.

Durch die vorstehende Widmung glaubt der Verfasser seinem hochverehrten ausgezeichneten Lehrer, dem er während der Zeit seiner akademischen Studien einen grossen Theil seiner wissenschaftlichen Ausbildung zu verdanken, und von dem er bei der Bearbeitung dieses Gegenstandes so viele Beweise der Freundschaft empfangen hat, ein Zeichen seiner aufrichtigen Dankbarkeit an den Tag zu legen.

Zum Schlusse kann der Verfasser nicht umhin, seinen beiden Herren Collegen, sowohl dem Assistenzarzte Herrn Dr. Wulzinger, — welcher die Güte hatte, dessen Aufmerksamkeit auf die interessantesten und wichtigsten in der Klinik vorgekommenen Fälle zu leiten; — sowie insbesondere auch dem Assistenzarzte Herrn Carl Schauber für die der Abhandlung beigegebenen und treu nach der Natur aufgenommenen ausgezeichneten Abbildungen seinen tiefst gefühlten Dank darzulegen.

Möge diese Erstlings-Arbeit des Verfassers eine günstige Aufnahme finden!

Der Verfasser.

Ueber Entzündung der Regenbogenhaut. (Iritis.)

Die Entzündung der Regenbogenhaut, unstreitig eine der wichtigsten Augenentzündungen, wurde erst im vorigen Jahrhunderte von Beer und Schmidt (letzterer beschrieb hauptsächlich die Iritis, welche nach Staaroperationen aufzutreten pflegt), als selbstständige Krankheit genau beschrieben. Seit dieser Zeit haben sich viele berühmte Ophthalmologen bemüht, die Symptome, Ausgänge, Ursachen und die Behandlung der Iritis weiter festzustellen. Genauere pathologisch-anatomische Untersuchungen von Augen, welche an Iritis erkrankt waren, machte in neuerer Zeit besonders Stellwag. — Manche Autoren, welche jeder Krankheit eine Dyskrasie unterschieben zu müssen glaubten, theilten auch die Regenbogenhautentzündung je nach den ihr zu Grunde liegenden Dyskrasien ein, und unterschieden so eine *Iritis arthritica, scrophulosa, scorbutica, mercurialis* etc. Diese Eintheilung ist insoferne ganz unbegründet, als keiner der genannten Iritiden specifische Symptome zu Grunde liegen. Besser theilt man die Iritis nach dem jeweilig gesetzten Exsudate in folgende drei Hauptgruppen, von denen oft eine mit der anderen gemeinschaftlich vorkommen kann.

I. Iritis mit seröser Exsudation *(Iritis serosa).*

II. Iritis mit plastischer Exsudation *(Iritis plastica).*

III. Iritis mit eiteriger Exsudation *(Iritis suppurativa, purulenta).*

Ferner kann man eine acut und eine chronisch auftretende Entzündung der Regenbogenhaut annehmen, ebenso eine partielle und eine totale. Manche glaubten, eine mehr superficielle, und eine mehr die tieferen Parthien der Iris, — hauptsächlich die sogenannte Uvea — ergreifende Entzündung unterscheiden zu müssen. Es kann jedoch die Trennung nicht festgehalten werden.

Nachdem wir hiemit die Eintheilungsprincipien erörtert haben, stellen wir es sogleich als Thatsache hin, dass die Iritis sehr selten für sich allein auftritt. In den meisten Fällen ist Theilnahme des Ciliarkörpers, und in den intensiveren Fällen eine Entzündung der Aderhaut mit im Spiele.

Als charakteristische Symptome einer acuten Iritis habe ich vorzüglich folgende beobachtet:

Vermehrte Injection der vorderen Ciliararterien. Man sieht am *limbus conjunctivae* einen rosigen Saum von der Breite von etwa $\frac{3}{4}$ — $1\frac{3}{4}'''$; dabei ist die Bindehaut in ihrer ganzen Ausdehnung hyperämisch; ebenso sind manchmal die episcleralen Blutgefässe gefüllt. In einem äusserst intensiven Fall von Regenbogenhautentzündung sah ich nahe am *limbus conjunctivae* blasse, blutarme Stellen, in der *conjunctiva bulbi*, ähnlich wie bei diphteritischer Bindehautentzündung, Verfärbung der Regenbogenhaut, und zwar theilweise, oder in ihrer ganzen Ausdehnung. Dabei wird die Textur und Faserung dieser Membran ganz undeutlich, die arcadenförmige Anordnung des Bindegewebsstromas tritt weniger hervor, und der der Iris eigenthümliche Glanz ist vermindert. Die Erfahrung lehrte, dass helle Regenbogenhäute dunkler (blaue werden meist grünlich) und dunkle heller werden (braune bekommen einen Stich in's Rostfarbene).

Die Ursachen dieser Entfärbung sind die Hyperämie der arteriellen und venösen Blutgefässe, ferner die Auflockerung des Gewebes der Iris, und endlich die Durchtränkung des Irisparenchyms mit einem gräulichen Exsudate.

Die Entfärbung der Iris ist wohl nicht immer so hochgradig, als selbe dem Beobachter erscheint, da meist der *humor aqueus* intensiv getrübt ist.

In Folge der stärkeren Anfüllung der Blutgefässe und der Exsudation schwillt die Regenbogenhaut an, nimmt an Volumen zu und wird in der Regel im späteren Verlaufe der Iritis hervorgebaucht.

Theilweise oder totale Lähmung der Iris.

Daraus erklärt sich die bei einer vorhandenen acuten Iritis nie fehlende geminderte oder völlig aufgehobene Mobilität der Pupille. In der Regel ist die Pupille enorm verengt, auf sympathischem Wege ist gewöhnlich auch die Pupille des anderen Auges verengt. Die Myosis ist, wie bekannt, im physiologischen Zustande während des Schlafes weit bedeutender, als im Wachen. Ist nun Iritis vorhanden und schläft der Kranke die Nacht über, so kann es leicht geschehen, dass wenn die Iritis

plastischer Natur ist, die Pupille oft über Nacht verschlossen wird. Wegen der Erlahmung der Irismuskeln ist auch die Accomodation meist mehr oder minder behindert.

Die Augenlider sind in der Regel unverändert, höchstens ist die Lidhaut in geringem Grade geröthet, die Lidspalte ist gewöhnlich wegen der heftigen Lichtscheue geschlossen.

Der Ansicht Sichel's, dass die intensive Photophobie auf eine Entzündung der Netzhaut deute, steht die von Mackenzie beobachtete Thatsache entgegen, dass eine künstliche Pupille in vielen Fällen die Sehkraft wieder herstellt, wenn nach Iritis begleitet von der heftigsten Lichtscheue bereits Verschluss der Pupille eingetreten ist. Bei Eröffnung der Lidspalte sieht man vermehrte Thränensecretion. Die Lacrymation und die Lichtscheue gehen parallel mit der Heftigkeit der Entzündung. Die Hornhaut ist in der Regel vollkommen hell, bei heftigeren Iritiden mit hochgradiger Stase in der Blutcirkulation beobachtet man auch hie und da partielle oder totale entzündliche Trübungen derselben. In den meisten Handbüchern über Augenheilkunde wird als charakteristisches Symptom für Iritis heftige Ciliar-Neurose angegeben; letztere besteht in stechenden Schmerzen im Inneren des Auges, welche nach dem Verlaufe der supraorbitalen, frontalen, temporalen, infraorbitalen und der Dental-Nerven hin ausstrahlen. Mitunter treten auch bei beginnender Iritis zuerst Schmerzen an den Zähnen oder im Bereiche der Stirngegend auf. Wieder in anderen leichteren Fällen von Iritis ist nur eine geringe Spannung oder ein mässiger Druck im Innern des Auges vorhanden, welche Gefühle den Kranken wenig incommodiren. Dem gegenüber ist es durch Thatsachen festgestellt, dass eine Iritis ohne jedwedes Schmerzgefühl auftreten und verlaufen kann; besonders kann man diese Beobachtung bei Operationen des Staares mittelst der Lappen-Extraction machen, wo die Kranken oft bei bereits schon lange anwesender Iritis auf Befragen, ob sie im operirten Auge Schmerzen fühlten, vollkommen negativ antworten. In einem Falle habe ich beobachtet, dass eine Iritis nach einer Lappen-Extraction, welche im weiteren Verlaufe zur Panophthalmitis führte, ohne die leichteste Spur von Schmerzen verlief. — Die heftigen Schmerzen bei Iritis lassen ihren Grund finden in der Compression, welche die strotzend gefüllten Gefässe und das Exsudat auf das sensible Ciliar-Nervensystem ausüben. Manchmal beobachtet man periodische Remissionen und Exacerbationen der Schmerzen. In der Regel stehen die Schmerzen im Einklange mit der Qualität und Quantität

des Exsudates. Am heftigsten sind die Schmerzen, wenn die Iritis den suppurativen Charakter hat. Tritt sie mit grosser Intensität auf, so beobachtet man hie und da gastrische Symptome, als: Uebelkeit, Erbrechen, Appetitmangel, Schwindel. In manchen Fällen ist auch grössere Pulsfrequenz und erhöhte Hauttemperatur, d. i. Fieber zugegen.

Was die Störung des Sehvermögens anbelangt, so ist sie verschieden nach dem Grade der Iritis, in manchen sehr acut auftretenden Fällen beschränkt sich die Sehkraft nur auf die Unterscheidung von Licht und Dunkel; in anderen Fällen sind die betrachteten Gegenstände alle wie umschleiert und viele Scotome zugegen. Sehr häufig zeigen sich in Folge secundärer Reizung der Licht percipirenden Membran subjective Lichterscheinungen.

Ausgänge der Iritis (je nach dem gesetzten Exsudate).

I. Die Iritis kann vollständig in Genesung übergehen. Dieser Ausgang erfolgt in der Regel bei Iritiden, welche seröses Exsudat setzen (s. Tab. I. Fig. 1.); die conjunctivale Röthe nimmt allmählig ab, die rosige Injection des Limbus schwindet, das Iris-Gewebe schwillt ab, die vordere Augenkammer erhält wieder ihre normale Grösse, der *humor aqueus* wird hell, die Regenbogenhaut nimmt wieder ihr normales Colorit und ihre deutliche Zeichnung an, die subjectiven Symptome, als die heftigen Schmerzen, die starke Lichtscheue und der profuse Thränenfluss vermindern sich. Ein

II. Ausgang der Iritis ist die sogenannte *Keratitis punctata.* Die *Keratitis punctata* besteht darin, dass, während bei jeder serösen Iritis trübes mehr seröses Exsudat theils in das Parenchym der letzteren selbst, theils in die wässerige Feuchtigkeit geliefert wird, zu gleicher Zeit von der Uvea Pigment-Theilchen losgestossen werden, welche ihrerseits dann wiederum theils in dem *humor aqueus* suspendirt werden und in demselben frei herumschwimmen, theils an die hintere Wand der unteren Hälfte der Descemetischen Haut locker sich anlagern.

Diese Krankheit wurde früher unter den Krankheiten der Hornhaut aufgeführt, und man glaubte, dass sie in einem entzündlichen Processe der *membrana Descemeti* ihren Grund finden lasse und nannte daher diese Krankheit *Hydromeningitis, Descemetitis.* Prof. Rothmund jun. beweist bei Vorzeigung verschiedener Kranken folgendermassen, dass die *Keratitis punctata* eine Folge von Iritis ist:

1) findet man höchst selten eine *Keratitis punctata* ohne Zeichen von acuter oder chronischer Iritis;
2) macht man bei *Keratitis punctata* die Paracenthese der vorderen Augenkammer, so werden mit dem Abflusse der wässerigen Feuchtigkeit beinahe sämmtliche der hinteren Wand der Descemetischen Haut aufgelagerten Pünktchen (aller Wahrscheinlichkeit nach Pigmenttheilchen der Iris und Exsudate) mit herausgeschwemmt;
3) sieht man sehr wenige solcher Punkte auf der oberen Hälfte der Descemetischen Haut, sondern man findet sie immer dem Gesetze der Schwere gemäss am meisten auf die untere Hälfte der Hornhaut localisirt;
4) paaren sich in vielen Fällen *Keratitis punctata* und *Cataracta punctata* (wie Tab. 1. Fig. 4. sichtbar ist). Prof. Rothmund beobachtete eine *Keratitis punctata* bei einem Kranken, welcher wegen einer Lähmung nur auf einer Seite liegen konnte; in diesem Falle waren dem Gesetze der Schwere gemäss die Pigmentpartikelchen auf jener Seite der unteren Hälfte der *membrana Descemeti* angelagert, welche jener entsprach, auf welcher Patient lag.

Die sogenannte *Cataracta punctata* wurde früher und noch jetzt von einigen berühmteren Autoren, z. B. Mackenzie, für eine Entzündung der vorderen Linsenkapsel gehalten und unter dem Namen *Capsulitis punctata* aufgeführt.

III. Tritt die Iritis mit grosser Intensität auf, so wird plastisches Exsudat geliefert und es geschieht diese Exsudation erfahrungsgemäss meist vom Pupillarrande aus. Diese neugebildeten plastischen Exsudate sind bindegewebiger Natur und sie ziehen als ein oder mehrere strangförmige dickere oder dünnere mehr elastische oder mehr unnachgiebige Fäden, in anderen Fällen als kleine warzige Auswüchse von den verschiedensten Stellen des Pupillarrandes zu irgend einer Parthie der vorderen Linsenkapsel, mit welcher sie alsbald verkleben. Man nennt solche Verwachsungen des Pupillarrandes mit der vorderen Linsenkapsel hintere Synechieen (s. Tab. I. Fig. 2 u. 5). Manchmal sieht man die hintere Synechie in Form eines Dreiecks, dessen Basis dem Pupillarrande, dessen Spitze der vorderen Linsenkapsel entspricht. Finden sich sehr viele solcher Verwachsungen vor, so kann es geschehen, dass der Pupillarrand beinahe vollständig mit der vorderen Linsenkapsel eine innige Verwachsung eingeht, wobei die Mitte der Pupille ziemlich frei bleibt. Es müssen jedoch diese Verwachsungen nicht immer gerade vom Pupillarrande selbst ausgehen, sie kommen

vielmehr sowohl auf der vorderen als hinteren Fläche der Iris, jedoch immer in der Pupillar-Zone vor.

Diese Verwachsungen bedingen stets eine Verzerrung des Pupillarrandes nach der Anlöthungsstelle an der vorderen Linsenkapsel zu, und hiemit auch eine Formveränderung der Pupille. Ist nur eine Synechie vorhanden, so wird die Form der Pupille gewöhnlich nierenförmig, sind hintere Synechien in grösserer Menge gegeben, so kann die Pupille die verschiedensten Formen annehmen. Sie kann 3-, 4-, vieleckig, zickzackförmig oder gänzlich unregelmässig werden. In seltenen Fällen findet sich eine hintere Synechie ohne die geringste Verziehung der Pupille und letztere erhält sogar bei Erweiterung mit Atropin ihre vollkommene Rundung. Prof. Rothmund junior beobachtete Verziehungen der Pupille, ohne dass er nur eine Spur von Synechie wahrnehmen konnte. Er glaubt, dass in diesen Fällen einzelne Parthieen der Iris in Folge von Iritis nur gelähmt sind.

Dieser Zustand kann auch vorkommen, wenn die Verwachsung sehr elastisch ist. Pagenstecher veröffentlichte in seinem letzten Jahresberichte einen derartigen Fall. Wie die histologische Zusammensetzung solcher elastischer fadenförmiger Synechieen ist, ist zur Zeit noch nicht bekannt, es lässt sich vermuthen, dass sich im genannten Falle mehr junge bindegewebige Elemente vorfinden. Die Farbe der Verwachsungen ist ebenfalls verschieden, in der Regel erscheinen sie gräulich, manchmal mehr schwärzlich, hie und da auch braunroth. Die Bildung der hinteren Synechien geschieht oft in verhältnissmässig sehr kurzer Zeit, oft schon innerhalb 24 Stunden nach Beginn der Entzündung der Regenbogenhaut, in anderen Fällen nimmt sie mehr Zeit in Anspruch. Diese hinteren Synechien sind nicht allein desshalb so gefährlich, weil sie eine Verziehung der Pupille und hiemit eine grössere oder geringere Sehstörung veranlassen, sondern hauptsächlich desshalb, weil sie Anlass zu beständigen Zerrungen der Regenbogenhaut sind, und bekanntlich verträgt letztere die verschiedensten Traumen, als Schnittwunden &c. ohne besondere Reaction; Zerrungen verträgt jedoch die Iris in keiner Weise. Jede einmal gesetzte hintere Synechie ist wegen der Zerrung des Iris-Parenchyms stets der nächste Grund zu einer weiteren, und so schreitet der Process weiter, bis von jedem Theile des Pupillarrandes aus gegen die vordere Linsencapsel zu Verwachsungen entstanden sind und das Sehloch endlich zum grössten Theile oder vollständig verschlossen wird. Man hat hier zu unterscheiden zwischen Pupillarverschluss (siehe Tab. I. Fig. 3 und Fig. 6) und

Pupillarabschluss. Unter ersterem versteht man jenen Zustand, wobei plastisches Exsudat das Pupillarbereich vollständig ausfüllt, während beim Pupillarabschluss die Mitte der Pupille noch frei ist; die Pupille ist im letzteren Falle *ad minimum* verkleinert, total unbeweglich, jedoch können die betreffenden Patienten noch eine ziemlich gute Sehkraft dabei besitzen, sie können nur nicht accomodiren, während bei Pupillarverschluss die Patienten vollständig erblindet sind. Reisst bei irgend einer Gelegenheit, sei es spontan oder durch Einträuflung eines mydriatischen Mittels, eine hintere Synechie, so bleibt auf der vorderen Linsenkapsel entsprechend der Verwachsungsstelle ein kleiner Exsudat-Pfropf in Form eines grauen, mehr oder weniger über das Niveau der vorderen Linsenkapsel erhabenen, meist stecknadelkopfgrossen Flecken zurück (sogenannter Kapselstaar). Befindet sich der Exsudat-Pfropf gerade oder nahezu in der Mitte der vorderen Linsenkapsel, so spricht man von einem Centralkapselstaar *(Cataracta capsulo-centralis),* wie selber auch in Folge eines perforirten Hornhautgeschwüres entstehen kann. Mitunter geschieht es, dass bei der Trennung hinterer Synechieen ein Blutgefäss berstet und Blut in die vordere Kammer austritt. Dieses Blut wird allmählig wieder resorbirt, es bleibt jedoch manchmal etwas Blutfarbestoff dem Exsudat-Pfropf auf der vorderen Linsenkapsel ankleben; aus diesem Grunde findet man den Central-Kapselstaar dann röthlich gefärbt.

IV. Bei einer Reihe von heftigen Iritiden wird eiteriges Exsudat geliefert, die Suppuration kann in sehr seltenen Fällen auf eine circumscripte Stelle in der Iris beschränkt seyn, man sieht dann eines Tages unter heftigen Schmerzen einen gelben, meist circa linsengrossen, mehr oder weniger über das Niveau erhabenen Fleck, der sich deutlich als Eiterherd erkennen lässt. In der Umgebung dieses Eiterdepôts ist die Iris stark geschwellt, congestionirt, verwachsen, hie und da sieht man ringsum kleine Blutextravasate. Einige läugnen das Vorkommen dieser circumscripten Iris-Abscesse (siehe Tab. II. Fig. 1), während andere Autoren, wie z. B. Stellwag, dieselben deutlich beschreiben. Dieser circumscript angesammelte Eiter resorbirt sich in den meisten Fällen ohne weiteren erheblichen Nachtheil für die Functionsthätigkeit der Regenbogenhaut, in anderen Fällen berstet der Abscess und entleert seinen Inhalt in die vordere Kammer, der Eiter senkt sich dem Gravidationsgesetze gemäss nach der tiefsten Stelle der vorderen Augenkammer, und es bildet sich in solcher Weise ein sogenanntes Hypopyon.

An der Stelle, wo der Abscess durchbrach, entsteht im Irisparenchym ein Substanzdefect, die Ränder der Abscess-Höhle sind gefranzt, fetzig und mit Eiter imprägnirt. In einigen wenigen Fällen soll der Abscess die ganze Iris durchbrochen haben und auf diese Weise ein lochförmiger Substanzverlust entstanden sein.

Die Heilung von Iris-Abscessen geschieht stets durch Narbenbildung; ist der Abscess ziemlich gross, so wird durch diese Narbenbildung die Motilität der Regenbogenhaut bedeutend beeinträchtiget. Das Hypopyon (siehe Tab. II. Fig. 4) kann auch auf eine andere Weise als die oben erwähnte entstehen. Es wird nämlich bei heftigen Regenbogenhaut-Entzündungen von der ganzen vorderen Fläche der Iris eiteriges Exsudat in die vordere Kammer suspendirt, mischt sich hier der Kammerflüssigkeit bei, senkt sich ebenfalls auf den Boden der vorderen Kammer und stellt ein sichel- oder halbmondförmiges je nach der Menge des Eiters ein bis mehrere Linien hohes Eiterdepôt dar, welches, wenn der Eiter mehr flüssiger Natur ist, bei Bewegungen des Kranken ebenfalls seinen Standort verändert. Es sind viele Fälle bekannt, in welchen das Hypopyon die ganze vordere Augenkammer ausfüllte. Wird neben dem Eiter auch plastisches Exsudat abgesondert, so sieht man im flüssigen Eiter einzelne Flocken schwimmen. In einer Reihe von Fällen besteht der Eiter aus grossen Klumpen und dichten Gerinnungen, welche eine grauweisse, mitunter schwach gelbliche Färbung besitzen, wo alsdann das Hypopyon bei Lageveränderung des Kopfes des Kranken eine nur geringe oder gar keine Locomotion macht.

Manchmal erscheint das Hypopyon durch extravasirtes Blut röthlich gefärbt. Wird vom Pupillarrande zugleich eiteriges und plastisches Exsudat gesetzt, so kommt es hie und da vor, dass die ohnehin verengte Pupille durch einen ziemlich mächtigen Eiterpfropf vollständig occludirt wird. Massenhafte iritische Produkte im Bereiche der Pupille gehen verschiedene Veränderungen ein, meist fallen sie der fettigen Degeneration anheim, wieder in anderen Fällen lagern sich Kalksalze ab &c.

Früher nannte man diese Produkte falsche Staare *(Cataractae spuriae)* oder Lymphstaare. Hypopyen entstehen auch durch Schmelzung anderweitig entzündlicher Auswüchse an der vorderen Irisfläche. Rokitansky hat zuerst darauf aufmerksam gemacht, dass das Eiter-Serum eine destructive Kraft auf die von ihm imprägnirten Gewebsparenchyme besitzt. Daraus ist es zu erklären, dass bei Gegenwart von grossen Hypopyen, welche lange bestehen, und wobei ein grosser Theil der Hornhaut stetig von dem Eiter-Serum durchtränkt wird, letztere durch Vereiterung theilweise oder

ganz mit Verlust des Auges zu Grunde geht. Ein grosser Theil des eiterigen Secretes wird gewiss auch von dem immer mitleidenden Ciliarkörper abgesondert. Die Hypopyen resorbiren sich oft ungemein rasch, in anderen Fällen bleiben sehr kleine Eiter-Ansammlungen in der vorderen Augenkammer lange Zeit stationär. Als Hauptgrundsatz gelte: Je mehr eiteriges Secret vorhanden, desto hochgradiger die Entzündung, je weniger, desto geringer der Grad der Entzündung. Bleibt das eiterige Exsudat mehr innerhalb des bindegewebigen Stroma der Iris eingeschlossen, so tritt jener Zustand ein, den man mit dem Namen der eiterigen Infiltration (s. Tab. II. Fig. 2) der Regenbogenhaut bezeichnet. Bei letztgenanntem Zustande werden sämmtliche Elementartheile der Iris, die Muskelfasern, das Bindegewebe &c. &c. von Eiterkörperchen durchsetzt und gehen allmählig durch *Usur* zu Grunde. Nur die Gefässe leisten dabei lange Widerstand. Auf solche Weise kann entweder Vereiterung der Regenbogenhaut oder Atrophie der letzteren entstehen.

V. Verknüpft sich mit Iritis, Cyclitis oder Chorioideitis mit suppurativem Charakter, so tritt oft in einer sehr rapiden Weise Verlust des Auges in Folge von Panophthalmie (s. Tab. II. Fig. 5) ein. Es schwillt alsdann der Bulbus zu einer unförmlichen Masse an, die Lider werden ödematös, livid, ihre Temperatur erhöht, ähnlich wie bei der acuten Blennorrhoe der Conjunctiva, sie bedecken den Bulbus hie und da so vollständig, dass die Inspection des Auges geradezu enorm erschwert ist. Gelingt es jedoch, die Lidspalten zu eröffnen, so beobachtet man eine hochgradige Chemose der Augapfelbindehaut, der Bulbus ist prall, hart, endlich wird er durch Exsudatbildung in das ihn umgebende Zellgewebe aus der Orbita zwischen die Lider herausgetrieben *(Exophthalmus ex Panophthalmia)*. Die Hornhaut wird partiell oder total zerstört, die Linse, der Glaskörper fliessen aus dem Auge aus und der Bulbus schrumpft zu einer kleinen höckerigen Masse zusammen. Dabei febricitiren häufig die Kranken, sie klagen heftige Schmerzen in der Augenhöhle, haben starken Durst, Appetitmangel, kurz gastrische Symptome. In einigen Fällen trat Meningitis mit lethalem Ausgange auf.

VI. Bei vorhandenem Pupillarverschluss wird von den Ciliar-Fortsätzen noch immerfort wässerige Feuchtigkeit abgesondert, oder es kann sich bei ringsum verwachsenem Pupillarrande durch Entzündung des Ciliarkörpers ein mehr plastisches Exsudat hinter der Iris ansammeln. (Im ersteren Falle ist der *humor aqueus* in der

Regel nicht ganz flüssig, mehr sulz- oder eiweissartig, eingedickt.) Durch diese hinter der Iris angesammelten Fluida wird die atonische Iris entweder in ihrer Totalität oder nur an einzelnen Stellen hervorgebaucht; ist Letzteres der Fall, so sieht man einzelne Wülste, und zwischen diesen thalförmige Vertiefungen. Die Hervorbauchung kann so bedeutend sein, dass die meist atrophische Iris der hinteren Wand der Hornhaut vollkommen anliegt. Selbstverständlich ist in solchen Fällen eine vordere Augenkammer nicht mehr vorhanden. Der Pupillarrand ist, da er an die vordere Linsenkapsel fest angelöthet ist, und so dem Drucke der Fluida nicht nachgibt, meist nabel- oder trichterförmig eingezogen. Früher glaubte man, dass diese Hervorbauchung der Regenbogenhaut auf einer Grössenzunahme der letzteren beruhe, und nannte diesen Zustand *Iridauxesis*. In neuerer Zeit haben sich die Ophthalmologen geeiniget, diese Hervorbauchung der Iris mit dem Namen *Iridoconus* (s. Tab. II. Fig. 3) zu belegen. Den Iridoconus begleitet sehr häufig chronische Iridochorioideitis.

VII. Besteht die Iritis längere Zeit und ist sie mit Cyclitis oder Chorioideitis complicirt, so wird in Folge der Blutstauung sowohl, als in Folge des intraocularen Druckes und der gesetzten Exsudate die Sclerotica an den verschiedensten Stellen verdünnt und hervorgebaucht. In jenen Fällen, wo Cyclitis die Hauptrolle spielt, wird der vordere Theil der Lederhaut ausgebuchtet, und man sieht dann einige Linien vom *Limbus corneae* kleine blauliche Wülste; ist mehr die Chorioideitis hervorstechend, so wird die Sclera entweder am Aequator des Bulbus oder mehr gegen die hintere Zone vorgebuchtet. Diese partiellen Sclerochorioidealstaphylome können eine verschiedene Grösse erreichen (von Linsen- bis Haselnussgrösse); je nach ihrer Grösse variirt auch ihre Erhabenheit über das übrige Niveau der Sclera. Die Conjunctiva ist über diesen bläulichen Wulst straff ausgespannt, die Chorioidea ist an der hervorgebuchteten Stelle manchmal pigmentlos und liegt der ausgedehnten Sclera vollkommen an, die Retina liegt entweder auch in dem hervorgebuchteten Sacke, oder sie zieht frei am Fusse des Scleralstaphyloms vorbei. Wir bezeichnen die abnorme Verdünnung der Sclera und Hervorbauchung derselben mit dem Namen Cirsophthalmie (s. Tab. II. Fig. 6 und Tab. III. Fig. 1). Stellwag unterscheidet vordere und hintere partielle Sclerochorioideal-Staphylome.

VIII. Einen weiteren Consecutiv-Zustand bildet die Atrophie der Iris (s. Tab. III. Fig. 4). Dieser Ausgang der Regenbogenhaut-Entzündung wurde erst in jüngster Zeit

von dem um die pathologische Anatomie des Auges so hochverdienten Ophthalmologen Stellwag gehörig gewürdiget. Nach ihm lässt sich der Schwund der Iris bald als ein Zerfallen der Elemente in resorptionsfähige Stoffe mit sofortiger Abfuhr desselben durch die Gefässe, bald als eine Umwandlung des wuchernden Gefüges in derbe narbenähnliche Massen, eine Art Schrumpfung, Obsolescenz definiren. In der Regel atrophirt die Regenbogenhaut in ihrer ganzen Ausdehnung. Längerer Bestand der Iritis, grosse Intensität des Processes und massenhafte Entwicklung neuer, oft sehr rasch zerfallender Elemente begünstigen die Atrophie. Sie charakterisirt sich am Lebenden durch Verfärbung der Regenbogenhaut. Lichte Iriden werden mehr schiefergrau, aschgrau, bleifarben; dunkle Iriden werden schmutzig-kastanienbraun. Statt des Bindegewebsstroma findet man Einlagerung von sehnigglänzenden Streifen, welche verschiedene Figuren bilden. Hinter und zwischen diesen sieht man ausgedehnte Blutgefässe der Iris. Sind sehr viele solche sehnige Einlagerungen vorhanden, so wird das Gefüge der Iris sehr derb, im entgegengesetzten Falle ist das Irisparenchym brüchig, matsch, leicht zerreisslich. Wenn man unter solchen Umständen künstliche Pupillen anlegt, so wird man im ersteren Falle nur mit grösster Mühe ein Stück Iris erfassen und hervorziehen können, im letzteren gelingt es wegen des brüchigen Verhaltens der Iris eben so selten, ein Stück Iris hervorzuziehen, sondern man wird nur einzelne Fetzen herausziehen. In höheren Graden von Atrophie wird die Iris *ad maximum* verdünnt (von Ammon nannte die abnorme Verdünnung der Iris *Iridaräosis)* und sie gewinnt einen gewissen Grad von Durchsichtigkeit. Die Ursache der alsdann auftretenden bläulich schwärzlichen Färbung der Iris liegt in dem Durchscheinen des schwarzen Augenhintergrundes. Stellwag fand bei genauerer Untersuchung atrophirter Iriden obsolescirtes Bindegewebe, freies Pigment und einzelne geschrumpfte Pigmentzellen, hie und da noch zarte Bindegewebsbündel; bei höheren Graden der Atrophie fehlen die Muskel-Elemente, ebenso die Nervenstämme; Gefässe findet man nur wenige, jedoch sind letztere oft enorm ausgedehnt, hie und da atheromatös erkrankt, der Ciliar-Muskel ist meist fettig degenerirt. Wird eine atrophirte Iris spontan oder absichtlich bei einer Operation verletzt, so erfolgen aus den vorerwähnten erweiterten wenigen Blutgefässen oft sehr profuse Blutungen. Die Sehkraft ist bei Atrophie der Regenbogenhaut wegen der Lähmung des Accomodationsvermögens in der Regel sehr beschränkt, und vermögen die Patienten in höheren Graden oft nur Licht und Dunkel zu unterscheiden. Durch die enorme Verdünnung der Iris verliert sie ihre normale

Spannung und verändert daher sehr leicht ihre Lage, d. h. sie schlottert bei der geringsten Bewegung des Auges *(Iridodonesis)*. Häufig findet man bei Iris-Schlottern nach Iritis Cataractbildung.

IX. Bei langdauernden Formen von Iridocyclitis, besonders, wenn schon längere Zeit hintere Synechien bestanden haben, entsteht häufig Linsentrübung (s. Tab. I. Fig. 5). Diese Cataractbildung ist eine rein mechanische, indem durch die Degeneration des Ciliarkörpers und der Chorioidea der Linse die Ernährungsquelle abgeschnitten ist. Solche Linsentrübungen zeichnen sich durch eine mehr grünliche Farbe aus.

X. In sehr seltenen Fällen von Iritis, besonders bei scorbutischen Individuen, ist das Exsudat ein mehr hämorrhagisches, jedoch nie reines Blut, sondern entweder mit Serum oder mit Eiterkörperchen durchsetzt. Daher ist die Farbe dieses Exsudates nie so hellroth, als solche beim *Haemophthalmus internus,* welcher durch Rhexis von Gefässen entsteht, wahrnehmbar ist, sondern vielmehr eine schmutzig-röthlich-gelbliche.

Verlauf der Regenbogenhaut-Entzündung.

Eine acut auftretende Iritis kann in vierzehn Tagen bis drei Wochen bei schnell genug angewandter und geeigneter Therapie ohne irgend ein pathologisches Produkt oder eine Sehstörung zurückzulassen, ablaufen. In anderen Fällen ist der Verlauf ein mehr langsamer, und nicht selten geht die acute Form der Regenbogenhaut-Entzündung in die mehr chronische Form über. Wenn die Iritis von vorne herein als eine chronische auftritt, so wird diese Krankheit sehr oft lange Zeit übersehen. Die Patienten werden erst durch allmählig auftretende Sehstörungen auf ein Erkranktsein ihres Auges aufmerksam gemacht. Bei der chronischen Form der Regenbogenhaut-Entzündung ist die Injection des *Limbus conjunctivae* unbedeutender, oder sie fehlt vollständig, die Iris ist nicht so auffallend verwachsen, ihre Faserung meist noch deutlich erkennbar, die Pupille erscheint meist rund, etwas erweitert, der *humor aqueus* ist wenig oder gar nicht getrübt; in seltenen Fällen ist erhöhte Empfindlichkeit gegen Licht gegeben. Untersucht man solche Kranke bei schief auffallendem Lichte, so findet man sehr häufig mehrere feine Trübungen im *humor aqueus* und eine grössere oder geringere Anzahl von punktförmigen Auflagerungen auf der hinteren Wand der Hornhaut; auch findet man trotz der Rundung der Pupille manchmal

feine fadenförmige hintere Synechien, welche meist erst deutlich nach der Erweiterung der Pupille mittels Atropin hervortreten, oder es zeigt sich bei Betrachtung der Pupille ein feines spinnengewebiges Exsudat.

Dauert eine solche chronische Iritis längere Zeit, und wird sie von dem betreffenden Patienten nicht beachtet, so nimmt das Mückensehen zu, es können Arbeiten, welche die Augen anstrengen, nicht verrichtet werden, die Patienten vermögen nicht mehr grosse Druckschrift zu lesen, allmählig sehen sie nur mehr Finger auf einige Fuss, und endlich erlischt das Sehvermögen vollends. Die pathologischen Substrate für diese subjectiven Erscheinungen sind: Pupillensperre, Atrophie der Iris, Iridoconus, Cirsophthalmie, chronische Iridochorioideitis mit Netzhautablösung, Linsentrübung, Glaskörper-Opacitäten &c. &c.

Complicationen.

Die Regenbogenhaut-Entzündung tritt selten ganz für sich allein auf. In der Regel ist sie mit Entzündung des Strahlenkranzes, des Ciliar-Muskels oder der Aderhaut verknüpft. Hie und da findet man Iritis auch bei Hornhautgeschwüren, bei Hornhautentzündungen, *Iridokeratitis* (s. Taf. III. Fig. 2), beim Paunus, bei den schwereren Formen von Entzündung der Bindehaut &c. In letzterer Zeit beobachtete ich in der Klinik von Prof. Rothmund jun. einen Fall, wo bei partiellem Staphylom in Folge fortwährender Iriszerrung eine heftige Hypopyon-Iritis auftrat (s. Tab. III. Fig. 3).

Aetiologie der Iritis.

Die Ursachen, welche eine Regenbogenhaut-Entzündung veranlassen können, sind ungemein vielfältig. Man kann unterscheiden:

1) Mechanische Ursachen. Dahin sind zu rechnen: Wunden, Zerreissungen, Quetschungen, Zerrungen der Iris, allgemeine Erschütterung des Auges. Professor Ammon hat mit Dr. Beger in Dresden an zufällig verwundeten Menschen- und an absichtlich verwundeten Thier-Augen folgende Resultate in Bezug auf Iris-Verletzungen und ihre Neigung zu Iritis gewonnen.

a) Auf einfache Längs- und Querschnitte in die Iris folgt selten eine Entzündung, und wenn, eine mässige.

b) Durch Stichwunden wird das Iris-Gefüge mehr gezerrt, und es ist desshalb die ihnen folgende Entzündung der Regenbogenhaut eine mehr intensive und hat in der Regel den suppurativen Charakter.

c) Theilweise Abtrennung der Iris vom Ciliar-Ligamente veranlassen die heftigsten Formen von Regenbogenhaut-Entzündung mit meist nachfolgender Panophthalmie.

Nicht selten sind grössere Hornhautverletzungen der Grund von Iritis; ferner fremde Körper, welche in das Irisparenchym eingedrungen sind und sich hier eingekeilt haben. Am häufigsten sind es abgesprungene Stückchen von Kupferhütchen (s. Tab. III. Fig. 6) oder spitze Holzsplitter, Pulverkörner &c. Manchmal kapseln sich solche fremde Körper ein und können lange Zeit ohne erhebliche Reizzustände ertragen werden.

In entfernterer Weise bewirken theils durch directen Reiz, theils durch abnormen Druck eine Regenbogenhaut-Entzündung: Luxirte Linsen, reclinirte, wieder aufgestiegene, discidirte und geblähte Cataracten.

2) Auf chemische Weise können Iritis erzeugen: Verbrennungen, Aetzungen des Auges, ungeschickte Anwendung stark reitzender Augenwasser.

3) Unter die physikalischen Ursachen sind zu reihen: Besonders die Sommermonate, heisses Klima, abnormer Temperaturwechsel, längere Einwirkung sehr grellen Lichtes. Von mehreren Autoren wird auch

4) eine Ueberanstrengung des Auges überhaupt als Ursache von Regenbogenhautentzündung angegeben.

5) Auf dem Wege der Fortpflanzung durch Gefässe und Nervenbahnen können secundär nach einfachen Bindehautentzündungen, nach Entzündungen des episcleralen Bindegewebes, nach Entzündungen der Hornhaut und der Aderhaut, Iritiden entstehen.

6) Da zwischen beiden Sehorganen ein inniger Wechsel besteht, so geschieht es manchmal, dass in Folge einer acuten oder chronischen Iridochorioideitis, wie solche hauptsächlich nach Verwundungen des Auges auftritt, diese Entzündung des primär erkrankten Auges auf das andere übergeht. Den Anfang dieser sogenannten sympathischen Augenentzündungen bildet meist eine Iritis; erst später, besonders wenn nicht eine geeignete Behandlung eingeleitet wird, tritt Entzündung der Aderhaut mit Netzhautablösung und nachfolgender Erblindung hinzu.

7) Gewisse Dyskrasien werden ebenfalls beschuldiget, ursächliche Momente von Regenbogenhaut-Entzündung abzugeben; so soll z. B. im Verlaufe von Scrophulose und besonders am Ende von allgemeiner Tuberculose eine Iritis auftreten. Darüber zu entscheiden, fehlt mir zur Zeit die nöthige Erfahrung.

8) Viel leichter ist es denkbar, dass in Folge von pyämischen Processen durch Embolie oder Thrombose Iritis bedingt sein kann.

9) Die syphilitische Iritis.

Beinahe sämmtliche Ophthalmologen nehmen eine specifisch syphilitische Iritis an, und zwar aus dem Grunde, weil sie in sehr vielen Fällen die Iritis bei Individuen auftreten sehen, welche an secundärer oder tertiärer Lues litten. Manche Augenärzte glaubten sich durch längere Erfahrung überzeugt zu haben, dass der syphilitischen Iritis eigenthümliche Veränderungen der Iris und besonders der Pupille zu Grunde lägen. So hat z. B. Beer eine Verziehung der Pupille nach Innen und Oben als characteristisch angegeben. Andere Augenärzte hielten eine mehr braunrothe Verfärbung der Iritis characteristisch für *Iritis ex lue.*

Nebstdem hat man schon seit langer Zeit auf syphilitische Iritis geschlossen, wenn sich auf der vorderen Fläche der Iris grössere oder kleinere Auswüchse zeigten. Diese seit Beer sogenannten Iriscondylome waren sicher in einer gewissen Anzahl von Fällen nichts weiter als primäre Irisabscesse, in anderen Fällen plastische Exsudate. Erst in jüngster Zeit wurde durch Alfred Gräfe und Dr. Colberg (sieh Archiv für Ophthalmologie, 1861, Bd. VIII.) der Beweis geliefert, dass solche aus der vorderen Fläche der Iris hervorwuchernde Geschwülste manchmal entschieden den Character der sogenannten syphilitischen Gummiknoten haben können. Dr. Alfred Gräfe behandelte einen 24jährigen Kranken, der nach wiederholter syphilitischer Infection im Laufe einer floriden constitutionellen Syphilis von knötchenförmiger Iritis des rechten Auges befallen wurde. Alfred Gräfe wendete zuerst eine Hungerkur verbunden mit diaphoretischen Theeen an, später leitete er eine mercurielle Therapie in Form von Inunctionen mit ung. einer. und innerlich Calomel in Pillenform ein, dabei suchte er durch Mydriatica die Entzündung mitzubekämpfen; allein die Pupille blieb verengt und die Symptome einer acuten Iritis steigerten sich täglich, dabei zeigte die Iritis die grösste Neigung, den purulenten Character anzunehmen, der Nodus war hellroth, von vielen Gefässen durchzogen, und hatte bereits eine solche Grösse erreicht, dass er die hintere Fläche der Hornhaut berührte. In dieser Lage

sah sich A. Gräfe gezwungen, da trotz der geeigneten innerlichen und localen Behandlung die Entzündung nicht zum Stillstande gebracht werden konnte, und der Knoten immer an Grösse zunahm, den letzteren zu exstirpiren. Die Operation wurde ähnlich wie eine Iridectomie ausgeführt. Da die natürliche Pupille, so wie das durch Entfernung des Tumors entstandene Iriscolobom durch zurückgebliebene Reste von Pigment und membranöse Fetzen sehr verunreiniget erschien, legte Gräfe später eine möglichst centrale Pupille an. Patient las bei der Entlassung Schrift Nro. 3. Einige Wochen später kehrte der Patient mit einem neu entstandenen Knoten an einer anderen Stelle der Regenbogenhaut zurück. Nachdem Gräfe wiederholt ohne sichtlichen Nutzen eine antisyphilitische Behandlung eingeleitet hatte, und die Entzündung sich von Tag zu Tag gesteigert hatte, so wiederholte er die Operation. Der Wucherungsprocess schien sich nun allerdings erschöpft zu haben, allein der grösste Theil der Hornhaut trübte sich und wurde sclerosirt, so dass das Sehvermögen schliesslich sich auf die Unterscheidung von Hell und Dunkel reducirte.

Dr. Colberg untersuchte beide Geschwülste microscopisch, die eine im frischen Zustande, die andere, nachdem er sie länger in eine Lösung von chromsaurem Kali gelegt hatte. Beide Tumoren waren ungefähr linsengross, zeigten eine convexe, leicht höckerige, gleichsam aus mehreren Knötchen zusammengesetzte halbbraune und eine mehr plane schwarz gefärbte Oberfläche. Die Hauptmasse der Tumoren bestand aus dichtgedrängten jungen Bindegewebszellen, analog den sogenannten Spindelzellen mit stark lichtbrechenden Körnern, dabei sah Dr. Colberg die Iriscapillaren strotzend mit Blutkörperchen gefüllt. Essigsäure brachte in den oben geschilderten Zellen keine Kleeblatt- oder hufeisenförmigen Kerne zum Vorschein, wie bei Eiterkörperchen. Dr. Colberg vermisste auch Muskelfasern und die characteristischen sechseckigen pigmentirten Zellen des Uvealstratums; die in der Geschwulst enthaltenen Blutgefässe gingen bis an die vorderste Oberfläche der kleinen Höcker heran; der Tumor glich kurz gesagt jenem früheren Stadium des Gummigewächses, wie es Virchow im Arch. f. pathol. Anat. Nro. 15. pag. 265 u. 30 etc. beschrieb.

Man kann überhaupt nur auf eine syphilitische Iritis schliessen, wenn Zeichen von secundärer oder tertiärer Lues vorhanden sind, denn derjenige Fall, dass eine Iritis als erstes Zeichen von secundärer Lues auftritt, ist sehr selten. In der Regel tritt Iritis bei Syphilitischen auf, wenn bereits leichtere Grade von secundären Erscheinungen, z. B. Exantheme, Schwellungen der Lymphdrüsen, *plaques muqueuses*

im Rachen etc. vorausgegangen sind. Wie häufig secundäre Lues der Iritis zu Grunde liege, geht z. B. aus der Statistik von Arlt hervor, nach welchem die Regenbogenhaut-Entzündung unter 163 Fällen 26 Mal, und aus jener von Hasner, nach welchem dieselbe unter 81 Fällen 31 Mal syphilitischen Ursprungs gewesen ist.

Vorkommen der Iritis.

Die Iritis kommt in jedem Lebensalter vor. Im Kindesalter ist die häufigste Form die syphilitische Iritis, welche entweder hereditär ist, oder von secundär syphilitischen Individuen erst nach der Geburt auf irgend eine Weise auf das Kind übertragen wird. Von einigen Autoren wird die sogenannte *membrana pupillaris s. Wachendorfiana* als ein fötaler Bildungsfehler, von anderen als fötale Iritis mit plastischem Exsudate angesehen. Dr. A. Weber in Darmstadt erwähnt (im Arch. f. Ophth. 1861 Bd. VIII. Ophth. misc. aphor.) folgenden Fall von *pupilla perseverans* nicht entzündlicher Natur. Es betraf eine 28jährige Frau, bei der ähnlich, wie durch langjährige Iritis die Pupille vollkommen obstruirt war. Die Iris beider Augen hatte eine schöne rehbraune Farbe, die beide Pupillen ausfüllende Masse war an Farbe und Textur ganz analog der übrigen Iris. Die Frau behauptete, diesen Zustand schon von Geburt an gehabt zu haben, weder sie, noch ihre Aeltern entsinnen sich einer durchgemachten Augenentzündung; die Pupille verengert oder erweitert sich bei grellem Lichte. Dr. Weber führt dafür, dass die persistirende Pupillenmembran im gegebenen Falle nur ein fötaler Bildungsfehler war, folgende Gründe an:

1) Den Sitz der Adhäsion auf der Höhe des *annulus Iridis minor:* hätte Exsudat in Folge von Iritis nach Ausfüllung des ganzen Pupillarrandes sich bis zu einer solchen Menge angesammelt, so würde unerklärt sein, wie der *Sphincter Iridis* bei diesem Exsudations- und Organisationsprocesse unverschont geblieben wäre.
2) Sind die Stränge, wie die Erweiterung mit Atropin zeigte, so lang, wie sie durch keine Bewegung der Iris in *statu nascente* durch Ausziehen hätten bewirkt werden können.
3) Unterscheiden sich diese Stränge von entzündlichen durch ihren Bau; letztere sind am Pupillarrande am breitesten, entweder vollkommen oder rudimentär ringförmig, ausgezogen, zungen- oder zackenförmig, in ihrer ganzen Ausdehn-

ung, oder gleichmässig pigmentirt. Vom klinischen Standpunkte kann angeführt werden, dass dem übrigen Iris-Gewebe die Verfärbung mangelt, ferner dass jede Recidive der Entzündung seit 28 Jahren bei so allseitiger Verwachsung ausblieb, und endlich, dass die Linse vollkommen transparent war.

Hutchinson gibt in der medic. times, 14. Juli 1860, eine tabellarische Uebersicht über syphilitische Iritis bei kleinen Kindern. Das älteste Kind war 16 Monate, das jüngste 7 Wochen, die meisten 4, 5, 8 Monate alt. Er macht darauf aufmerksam, dass in allen diesen Fällen die Injection des *Limb. conj.*, der Schmerz und die Lichtscheue fehlte und dass in der Regel ganz unmerklich plastisches Exsudat die Pupille total verschloss. — Die meisten Regenbogenhaut-Entzündungen kommen bei Menschen im mittleren Lebensalter vor, besonders bei Handwerkern, welche mechanischen Schädlichkeiten ausgesetzt sind, z. B. Schlosser, Schmiede, kurz Feuerarbeiter. Iritiden kommen jedoch auch im hohen Alter vor. — Ob Iritis häufiger bei dunkleren, als bei hellen Regenbogenhäuten vorkommt, ist zur Zeit wegen Mangel an Statistiken hierüber noch nicht entschieden; einige Autoren glaubten auch, dass der Pigmentreichthum oder die Armuth an solchem einen Einfluss auf das Auftreten von Iritis ausüben würde. — Schliesslich füge ich hier noch eine übersichtliche Zusammenstellung von Iritis von Arlt an. — Es sind im Ganzen 162 Fälle.

Sie folgen hier dem Alter nach:

Von 5—8 Jahren.				Von 8—15 Jahren.				Von 15—25 Jahren.				Von 25—45 Jahren.				Von 45—70 Jahren.			
Männlich		Weiblich		Männlich		Weiblich		Männlich		Weiblich		Männlich		Weiblich		Männlich		Weiblich	
acut.	chron.	acut.	chron.	acut.	chron.	acut.	chron.	acut.	chron.	acut.	chron.	acut.	chron.	acut.	chron.	acut.	chron.	acut.	chron.
—	1	1	1	1	6	—	3	6	13	12	22	21	22	13	13	8	4	7	8
1		2		7		3		19		34		43		26		12		15	

Zahl der Männer 82, der Weiber 80; auf dem linken Auge 40 Iritiden, auf dem rechten 35, auf beiden 87.

Das Geschlecht hat, obigem Resultate gemäss, keinen besonderen Einfluss auf das Auftreten von Iritis.

Diagnose der Iritis.

Obwohl eine acute Regenbogenhaut-Entzündung in den allermeisten Fällen, wenn sie irgendwie ausgebildet ist, nicht leicht verkannt werden kann, so verhält sich die Sache nicht so beim Beginne einer Iritis. Ist z. B. noch keine Verfärbung der Iris vorhanden, jedoch die conjunctivale Röthe schon in hohem Grade ausgebildet, und sind die Schmerzen nicht besonders heftig, so kann ein Ungeübter leicht glauben, er hätte es mit einer intensiven Form von *Conjunctivitis catarrhalis* oder mit einer traumatischen Bindehaut-Entzündung zu thun. Sehr schwierig ist manchmal die Diagnose einer Regenbogenhaut-Entzündung, wenn sie mit einer weit verbreiteten parenchymatösen Hornhaut-Entzündung complicirt ist; man kann die Diagnose oft erst stellen, wenn sich bereits ein Theil der Hornhaut wieder etwas aufgehellt hat. Viel mehr Schwierigkeit bietet die Diagnose der chronischen Form von Regenbogenhaut-Entzündung, und sie kann in vielen Fällen nur durch die Untersuchung mit dem Augenspiegel, respective seitlicher Beleuchtung gestellt werden. (Um das Vorhandensein einer *Keratitis punctata* nachzuweisen, muss meist das erkrankte Auge seitlich beleuchtet werden.) Um hintere Synechien zu constatiren, vielmehr, um ihre Zahl, ihre Elasticität oder beziehungsweise Unnachgiebigkeit &c. kennen zu lernen, ist es nothwendig, öftere Atropin-Einträufelungen vorzunehmen. Eine Eiteransammlung in der vorderen Augenkammer zu erkennen, bietet nicht die geringsten Schwierigkeiten, nur ist es manchmal nicht so leicht, zu unterscheiden, ob der Eiter flüssig oder theilweise geronnen ist.

Eine Verwechslung des Hypopyons mit dem sogenannten Onyx ist in den meisten Fällen leicht zu vermeiden; bei letzterem befindet sich der Eiter zwischen den Lamellen der Hornhaut eingeschlossen und verändert daher seinen Standort niemals.

Prognose.

In früheren Zeiten galt die Entzündung der Regenbogenhaut als eine sehr gefährliche Augenkrankheit. Es mochte diess davon herrühren, weil die älteren Autoren, von dem Grundsatze ausgehend, dass die meisten Iritiden einer specifischen Dyscrasie unterworfen werden müssten, die Regenbogenhaut-Entzündung auch mit

antidyscrasischen Mitteln, innerlich angewendet, zu bekämpfen suchten. In neuerer Zeit, wo man die Iritis hauptsächlich mit den geeigneten localen Mitteln behandelt, ist die Iritis eine in den meisten Fällen heilbare Krankheit geworden. Man kann im Allgemeinen sagen, dass von den acuten Iritiden ungefähr 80—90% zur vollständigen Heilung gelangen. Nicht so günstig gestaltet sich die Vorhersage bei der chronischen Form der Iritis. Es bilden sich nämlich hier oft in schleichendster Weise und ohne den Kranken irgendwie weiter zu belästigen, verschiedene pathologische Processe in der Regenbogen-Ader-Netzhaut, so wie auch im Glaskörper, welche oft unheilbar sind. Bezüglich des verschiedenartigen Exsudates bei Iritis gestaltet sich die Prognose folgendermassen: Am günstigsten ist sie bei *Iritis serosa,* ungünstiger bei *Iritis plastica* und am ungünstigsten bei *Iritis purulenta.* Alter und Geschlecht üben auf die Prognose keinen erheblichen Einfluss aus. Bei der syphilitischen Iritis ist die Vorhersage theils wegen der grossen Hartnäckigkeit des Processes, theils wegen der häufigen Recidiven, wegen der plastischen Exsudation, in Bezug auf vollständige Heilung minder günstig. Was die Prognose der Ausgänge der Iritis anbelangt, so ist sie nach folgenden Principien zu stellen:

1) Bei *Keratitis punctata* ist in der Mehrzahl der Fälle die Prognose ziemlich günstig.

2) Was die hinteren Synechien anbelangt, so hängt die Prognose ab von ihrer Anzahl, von ihrer Nach- oder Unnachgiebigkeit, von ihrem Alter, ferner besonders davon, ob die Linse theilweise oder gänzlich getrübt ist, und endlich, ob die Iris nicht etwa durch mehrmalige Entzündungen bereits im atrophischen Zustande sich befindet. Der Pupillarver- und Pupillarabschluss sind in soferne als nicht ungünstig zu prognosticiren, als durch geeignete operative Hilfe oft ein ziemlich gutes Sehvermögen wieder hergestellt werden kann. Dabei muss die Leitungs- oder Unleitungsfähigkeit der Retina stets genau geprüft werden. Die Prognose ist selbst in jenen Fällen vom Pupillarverschluss, wo zugleich Cataracta zugegen ist *(cataracta accreta)*, nicht ganz ungünstig, wenn nur die Netzhaut gesund ist, indem durch eine künstliche Pupillenbildung nebst einer darauffolgenden Staaroperation das Sehvermögen theilweise wieder hergestellt werden kann, wie ich bei Prof. Rothmund jun. öfter beobachtet habe.

3) Kleine Irisabscesse sind nicht gefährlich, grosse können Vereiterung der Regenbogen- und Hornhaut bewirken. Die Prognose des Hypopyons hängt ab von der Quantität und Qualität des am Boden der vorderen Augenkammer angesammelten

Eiters. Was die Panophthalmie anbelangt, so geht das so erkrankte Auge in den allermeisten Fällen durch *Phthisis bulbi* zu Grunde.

4) Ist Pupillarverschluss mit Iridoconus verbunden, so kann die ärztliche Kunst in der Regel wenig mehr thun, indem die Veränderungen im Glaskörper und in der Aderhaut und Netzhaut bereits schon so erheblich sind, dass an eine Herstellung des Sehvermögens nicht mehr gedacht werden kann. Eben so ungünstig ist die Prognose

5) bei der Cirsophthalmie, wenn sie einigermassen ausgebildet ist, eben wegen der gleichzeitigen Erkrankung der Ader- und Netzhaut.

6) Ist die Iris bereits in einem atrophischen Zustande, so ist die Prognose in der Regel eine sehr ungünstige, obwohl v. Graefe in einigen Fällen von ziemlich hochgradiger Cirsophthalmie in Folge von Iridochorioideitis zugleich verbunden mit Iridoconus nach Ausführung einer Iridectomie, Herstellung einer kleinen vorderen Augenkammer, Bildung der normalen Structur der Iris und Freibleiben von recidivirenden Entzündungen beobachtet hat. In jenen Fällen von chronischer Iridochorioideitis, wo sich bereits auf der hinteren Fläche der Regenbogenhaut dicke schwartige Membranen aufgelagert haben, ist selten eine Heilung zu erwarten.

Therapie der Iritis.

Die Behandlung der Regenbogenhaut-Entzündung ist in letzterer Zeit in vieler Hinsicht bereichert worden. Sie hat zum Zwecke:

1) Die Ursachen, welche die Iritis bedingen, oder ihre Fortdauer ernähren, zu beseitigen;

2) gegen die Entzündung als solche selbst mit allen möglichen Mitteln zu Felde zu ziehen, und wo möglich die Bildung eines Exsudates zu verhindern;

3) wenn krankhafte Produkte durch die Iritis gesetzt worden sind, selbe zur Resorption zu bringen;

4) bei Verschluss der natürlichen Pupille durch operative Eingriffe den Lichtstrahlen einen neuen Weg zu bahnen.

Bei der Iritis gibt es keine exspectative Behandlung, hier muss der Arzt seine Kunst zu Hilfe nehmen, ausserdem geht das Auge oft zu Grunde. Je nach der Intensität, je nach der langen Dauer, je nach den verschiedenen bereits gesetzten Veränderungen in der Regenbogenhaut und den übrigen mit letzterer in naher Verbindung stehenden Augenhäuten ist die Behandlung bald leicht, bald schwierig, bald ganz vergebens.

Um der Causal-Indication bei der Regenbogenhaut-Entzündung Genüge zu leisten, hat man je nach dem einzelnen Falle Verschiedenes zu thun. Ist die Iritis bedingt durch einen fremden Körper, so muss dieser schleunigst ausgezogen werden; Gleiches gilt von den fremden Körpern, die sich in der vorderen Kammer befinden. Befindet sich ein *corpus alienum* in der Linse, so kann mittelst einer geeigneten Staaroperation dasselbe herausgenommen werden. Fremde Körper in den tiefer liegenden Augengebilden verlangen, wenn sie consecutiv acute Iridochorioideitis bedingen, meist die *enucleatio bulbi*, indem ausserdem sehr häufig eine äusserst gefährliche sympathische Entzündung des anderen Auges nachfolgt. Sind geblähte Corticalmassen oder Kapselreste, welche nach einer Discision, Extraction, zurückgeblieben sind, der Anlass zu acuter Iritis, so müssen letztere bald möglichst durch die lineäre Extraction aus dem Auge entfernt werden. Hier ist es in vielen Fällen räthlich, mit dieser Nachstaaroperation eine künstliche Pupillenbildung als Antiphlogisticum zu verbinden. Sind Linsen, welche nach der Reclination wieder in's Pupillarbereich aufgestiegen sind, die Ursache von Iritis, so entfernt man sie am besten durch die lineare Extraction von Waldau, wie ich sie in diesem Semester zweimal von Prof. Rothmund jun. mit eclatantem Erfolge ausführen sah. Waren Verwundungen der Hornhaut die *causa proxima* der Regenbogenhaut-Entzündung, so reicht in der Regel ein geeigneter Schlussverband des Auges mit englischen Heftpflasterstreifen, locale Antiphlogose und ableitende Mittel auf den Darmkanal hin, um die Iritis zum Stillstand zu bringen. Das Gleiche gilt von den Wunden der Iris, welche Regenbogenhaut-Entzündung zur Folge haben. Nur wenn die Iris vom Ciliarligamente losgetrennt ist (traumatische Iridodialysis), sind in der Regel wegen der eintretenden heftigen Reaction noch allgemeine Blutentziehungen nothwendig.

Die Behandlung der Verbrennungen und Aetzungen des Auges richtet sich nach den gewöhnlichen Regeln.

Behandlung der syphilitischen Iritis.

In jenen Fällen, wo evident nachgewiesen ist, dass die Iritis die Folge einer secundären oder tertiären Syphilis ist, muss man neben der gewöhnlichen örtlichen Behandlung des Augenleidens eine sogenannte antisyphilitische Behandlung einleiten. Die beste Form der antisyphilitischen Behandlung ist unstreitig die der sogenannten Schmierkur. Diese Schmierkur kann selbst bei kleinen Kindern ohne Nachtheil angewendet werden. Man reibt zu diesem Zwecke *ung. hydr. ciner.* des Tages öfters in die dem erkrankten Auge entsprechende Stirngegend, dabei abwechselnd den einen Tag in den Oberschenkel, den anderen in den Oberarm &c. ein. Weitere Mittel von guter Wirkung sind bei Kindern innerlich *Calomel* und bei Erwachsenen *Protojoduret* in Pillenform mit *Extr. opii aq.* verbunden, um allenfalls eintretenden Diarrhoeen vorzubeugen. Das Protojoduret verdient entschiedenen Vorzug vor dem Sublimat, indem es nicht sobald wie letzterer Störungen im Verdauungsapparate bewirkt und längere Zeit fortgenommen werden kann. Jod-Präparate, als *Jodkali* innerlich und *Ung. jodat.* äusserlich angewendet, sind weniger wirksam. Als unterstützende Mittel kann man noch diaphoretische Thee's, z. B. Holztränke &c. ohne Schaden anwenden, natürlich muss dabei immer die Diät gehörig regulirt werden.

Behandlung der Iritis als solcher selbst.

Jeder Kranke, der an acuter Iritis leidet, muss wo möglich sich in einem mässig verfinsterten Zimmer aufhalten. Ist die Regenbogenhaut-Entzündung sehr heftig, und sind fieberhafte Erscheinungen zugegen, so müssen die Patienten sich zu Bett begeben. Dabei reiche man den betreffenden Kranken bei leichteren Formen von Iritis gut verdauliche Kost, bei schwereren Formen müssen die Kranken strenge Diät befolgen. Nebstbei ist von Seite des behandelnden Arztes die strengste Ruhe in jeder Beziehung anzuempfehlen, und jede Anstrengung, sei es des kranken oder des gesunden Auges, zu verbieten. Diess die Regulirung der Diät.

Locale Therapie.

Das Wichtigste bei jeder Regenbogenhaut-Entzündung ist je nach der Heftigkeit des Processes, öfters die Lösung eines die Pupille erweiternden Mittels in das

erkrankte Auge einzuträufeln. Wir kennen bis jetzt mehrere sogenannte Mydriatica, wie die Belladonna und ihre Präparate, Hyoscyamus und Datura Strammonium, die Extracte der beiden letztgenannten Pflanzen. Früher, als man das Atropin noch nicht kannte, wendeten die Aerzte stets das *Extractum belladonnae* und zwar in Salbenform, entweder in die Stirne eingerieben, oder direkte in's Auge eingestrichen, an. Seit einer Reihe von Jahren bedienen sich die Ophthalmologen ausschliesslich des Atropins als mydriatischen Mittels, und zwar des schwefelsauren.

Es wirft sich vor Allem die Frage auf: Wie wirkt denn das Atropin bei Iritis? Darauf ist Folgendes zu erwidern. Es erweitert die Pupille, setzt die Iris in Ruhe, ferner verhindert es die Bildung hinterer Synechieen und einen der gefährlichsten Ausgänge der Iritis, nämlich den Verschluss der Pupille. Es lähmt zum Theil auch den Brücke'schen Muskel und vermindert den Druck auf den Bulbus von Seite der Augenmuskeln. Endlich ist das Atropin das beste Mittel zur Beseitigung der heftigen Schmerzen bei Iritis, indem es durch Beseitigung der Hyperämie den Druck der strotzend gefüllten Blutgefässe auf das senible Ciliarnerven-System aufhebt.

Was nun die Anwendungsweise des Atropins bei Regenbogenhaut-Entzündung betrifft, so lassen sich darüber folgende Grundsätze aufstellen: Bei den leichteren Formen von Iritis genügt es, eine Lösung von drei Gran *Atrop. sulphuric.* auf die Unze destillirten Wassers etwa 2 — 3mal des Tages einzuträufeln. In schwereren Fällen, besonders wenn die Kranken schon mit hinteren Synechieen in Behandlung kommen, muss die Atropin-Lösung verstärkt und öfters eingeträufelt werden.

Man nimmt dann etwa 4—7 Gran *Atrop. sulph.* ad 1 Unze *aq. destill.* und träufelt anfangs alle fünf Minuten, später alle halbe Stunden und endlich alle Stunden ein. Ich kann dabei nicht umhin, daran zu erinnern, wie schwierig es manchmal ist, bei heftigeren Formen von Iritis oder besonders bei Kerato-Iritis eine Erweiterung der Pupille zu bewerkstelligen und nur eine oftmalige (oft 20—30mal) fortgesetzte consequente Instillation wird hier zum Zwecke führen. Die von mehreren Autoren nach häufiger Application von Atropin beobachteten Intoxications-Symptome habe ich niemals beobachtet, obwohl ich bei heftigen Formen oft 20—30 Tage, täglich dreimal, eine ziemlich gesättigte Atropin-Lösung bei Prof. Rothmund jun. einträufeln sah.

Bei den meisten anderen Entzündungen ist die örtliche Anwendung der Kälte ein Hauptmittel zur Beseitigung derselben, und von vielen Autoren wird sie auch bei Iritis gepriesen. Meine Beobachtungen, die ich auf der Rothmund'schen Klinik

machte, stimmen damit nicht überein. Prof. Rothmund jun. wendet die Kälte in Form von Kaltwasser- oder Eisfomenten nur selten hier an, am häufigsten, wenn die Iritis durch fremde Körper in der Conjunctiva oder Cornea erzeugt war, ferner bei der sogenannten sympathischen Augen-Entzündung; niemals applicirte derselbe die Kälte bei Iritis, welche so häufig nach Staaroperationen auftritt, eben so selten bei Iritis, die mit Hornhautwunden complicirt ist, indem bei lange fortgesetzter Anwendung der Kälte Hornhautwunden bekanntermassen nicht so gut verheilen. Es giebt auch manchmal Kranke, welche die Kälte durchaus nicht vertragen; bei diesen wird durch letztere, statt dass die Iritis geheilt wird, eine Steigerung der Entzündung herbeigeführt, nebstbei treten hie und da langwierige Oedeme und Erysipelas der Lider und der umliegenden Hautparthien auf.

Locale Blut-Entziehungen in Form von Blutegeln an die betreffende Schläfen-Seite und den betreffenden inneren Nasenwinkel oder an die Nasenschleimhaut sind in den meisten Fällen nur ein Unterstützungsmittel. Die Blutegel wirken zu langsam und gerade bei der Regenbogenhaut-Entzündung ist es nothwendig, die stattfindende Hyperämie schnell zu beseitigen, und so der Blutstase vorzubeugen. Ausserdem kann man örtlich mit Nutzen graue Quecksilbersalbe mit Belladonna - Extract (ʒ 1 auf ℈ 1) 3—4mal des Tages erbsengross in die Stirne einreiben lassen. Vesicantien, Sinapismen nützen sehr wenig, sind im Gegentheil eine Plage für den Kranken.

Allgemeine Behandlung.

Hier empfehlen wir vor Allem ergiebige Venaesectionen (der berühmte Augen-Arzt Ammon in Dresden empfiehlt selbe bereits auf's wärmste), besonders im Anfange einer sehr acut auftretenden Iritis, bei plethorischen Individuen. Am wirksamsten sind starke Aderlässe (von 8 — 30 Unzen) bei jenen Iritiden, welche nach der Extraction des Staares mittelst Lappenschnitt auftreten, wie ich es in einigen Fällen bei Prof. Rothmund jun. sah. Die Menge des zu entziehenden Blutes richtet sich nach dem Grade der Heftigkeit der Entzündung und nach der Individualität des Patienten.

Nebstbei reicht man mit Vortheil ein Mittel, welches eine Ableitung auf den Darmkanal bewirkt, z. B. einige Unzen *Inf. Sennae comp.*, oder *natr. sulph.*, *magnes. sulph.* &c.

Bei den suppurativen Formen von Iritis reicht Prof. Rothmund jun. manchmal das Calomel gr. 1 mit gr. 6 sacchar. alb., zweistündlich ein Pulver.

Die Anwendung von Schweiss treibenden Mitteln hat keinen Nutzen. Manchmal sind bei Iritis die Schmerzen sehr qualvoll und rauben dem Kranken die Ruhe bei Tag und Nacht. Hier ordinirt man mit vollem Rechte Opiate oder Morphium innerlich. — Es giebt Iritiden, die ungemein acut verlaufen und mit sehr heftigen Schmerzen einhergehen; die Iris ist dabei sehr stark aufgelockert, vorgebaucht &c. Diese Fälle geben eine Haupt-Indication für die Iridectomie als Antiphlogisticum. — Hauptgrundsatz hiebei ist, ein grosses Stück Iris auszuschneiden.

Behandlung der Ausgänge der Regenbogenhaut-Entzündung.

1) Bei Keratitis punctata ist es gerathen, die vordere Kammer zu paracentesiren, um mit dem Abfluss des Humor aqueus diese punctförmigen Auflagerungen auf der Descemetischen Haut herauszuschwemmen.

2) Hat man hintere Synechien zu behandeln, so ist es vor Allem nothwendig, um die Zerrungsverhältnisse aufzuheben, öftere Einträufflungen einer stark gesättigten Atropin-Lösung vorzunehmen. Manchmal gelingt es auch, auf diese Weise die Synechien zu zerreissen und damit der Recidive einer Iritis vorzubeugen. Misslingt dieser Versuch, so säume man nicht, besonders wenn die Iris immer in einem chronischen Entzündungszustande sich befindet, alsbald eine Iridectomie vorzunehmen, und zwar eine mässig grosse. Die Iridectomie wirkt hier in zweifacher Weise:

a) Dadurch, dass in Folge der bei dieser Operation erfolgenden Blutung die Hyperaemie gemindert wird,

b) dass durch Ausschneidung eines Stückes der Regenbogenhaut der Sphincter Iridis zum Dilatator wird, die Pupille sich also erweitert und in Folge dessen der beständigen Zerrung Einhalt gethan wird. Pupillarver- und Pupillarabschluss indiciren beide ebenfalls die Iridectomie; der erstere zur Wiederherstellung des Sehvermögens, der zweite als Antiphlogisticum.

Das Resultat der künstlichen Pupillenbildung bei vorerwähnten Zuständen hängt von der mehr oder minder normalen Beschaffenheit der Ader-Netzhaut des Glaskörpers ab. Um zu erfahren, ob die Netzhaut leitungsfähig ist, prüft man erstens

mit homocentrischem Licht, zweitens durch die sogenannten Druckfiguren. In jenen Fällen von Iridocyclitis und Iridochorioideitis mit bedeutender Schwartenbildung, d. h. wo die ganze hintere Fläche der Iris durch derbe Exsudatmembranen mit der vorderen Kapselwand zusammenhängt, reicht man mit der gewöhnlichen Iridectomie nicht aus. Desshalb schlug von Graefe folgendes Verfahren vor: Er zieht nämlich das betreffende Stück Iris mit einer Hacken-Pincette hervor; in vielen Fällen entfernt er zuerst das Linsensystem, und zwar hält er hier den Lappenschnitt für weniger gefährlich, als bei normalen Augen, womit auch zwei Beobachtungen, die ich bei Prof. Rothmund jun. machte, übereinstimmen.

Der Centralkapselstaar bedingt eine Iridectomie in Form einer Randpupille nur, wenn er das Pupillargebiet ausfüllt, die Peripherie der Linsenkapsel aber durchsichtig ist. Man kann auch versuchen, nach einem Einschnitt am äusseren Corneal-Rande mittelst einer kleinen Pincette oder einer Pince capsulaire diese Auflagerung auf der vorderen Linsenkapsel auszuziehen; verletzt man hiebei die Linse, so macht man die lineäre Extraction.

Erfolgt in Folge der Zerreissung einer hinteren Synechie oder durch Rhexis eines Blutgefässes ein Haemophthalmus internus, so überlässt man die Resorption des ergossenen Blutes der Natur.

3) Hat sich in Folge einer heftigen Iritis eiteriges Exsudat in der vorderen Augenkammer angesammelt, so differenziren sich hier die Ansichten der verschiedenen Autoren hinsichtlich der Behandlung eines solchen Hypopyons. Einige paracentesiren jedes Hypopyon, während andere selbst umfangreichere Ansammlungen von Eiter in der vorderen Kammer der Resorption von Seite der Natur überlassen. Die Wahrheit liegt wohl hier in der Mitte. Kleinere Hypopyen, die nicht über ein Dritttheil der vorderen Augenkammer einnehmen, kann man sich selbst überlassen.

Diese resorbiren sich bei gehörigem Verhalten des Kranken und unter der Anwendung geeigneter örtlicher und allgemeiner Behandlung oft ungemein rasch. Ist das Hypopyon grösser, so ist es immerhin vortheilhaft, dem Eiter durch künstliche Eröffnung der vorderen Kammer einen Abfluss zu verschaffen. Die Paracentese macht hier Prof. Rothmund jun. mit einer breiten Lanze, indem der Eiter selten so dünnflüssig ist, dass er sich durch eine Wunde, welche eine gewöhnliche Paracentesen-Nadel veranlasst, gut nach aussen entleert. Es kommen Fälle vor, wo selbst durch die mit der Lanze gesetzte grössere Hornhautwunde sich aller Eiter nicht entleert.

Unter solchen Umständen muss man diese fetzigen Membranen mit einem pincette-artigen Instrumente entfernen.

Die Iris-Abscesse bersten in der Regel spontan, und es tritt dann die Therapie, welche soeben beim Hypopyon erörtert wurde, ein. Ist die Iris eiterig infiltrirt, so besteht die Behandlung in starken Atropin-Einträuflungen, Einreibungen von *ung. ciner.* und öfters wiederholter Paracentese. Doch kann diese Behandlung selten den Ausgang in Atrophie der Iris verhindern.

Droht Panophthalmie, so muss die stärkste Antiphlogose angewendet werden; kann letztere das Eintreten dieses äusserst ungünstigen Ausganges nicht verhüten, so muss man durch Narcotica die qualvollen Schmerzen zu mindern suchen. Ist die Eiterung nicht sehr profus, so macht man warme Fomente, im entgegengesetzten Falle adstringirende Umschläge, wie z. B. *Zinc. sulph.*

4) Beim Iridoconus ist ebenfalls die Iridectomie indicirt, wenn nicht schon bedeutende Atrophie der Iris mit im Spiele ist. Da beim Iridoconus die Blutgefässe in der Regel sehr ausgedehnt sind, so ist die bei der Iridectomie auftretende Blutung in der Regel eine ziemlich profuse. Durch die Ausschneidung eines Stückes der Iris fliessen die hinter der letzteren angesammelten Fluida und Exsudate ab, und es wird daher durch diese Operation in jeder Weise eine Entspannung des Bulbus und eine Herabsetzung des intraocularen Druckes bewirkt.

v. Graefe machte mehrere hieher einschlägige Operationen und war mit dem Erfolge ziemlich zufrieden, so wie auch mit einigen Resultaten von Iridectomie bei Atrophie der Iris. Ueber die künstliche Pupillenbildung bei letzterem Zustande mangelt mir die Erfahrung.

5) Bei Cirsophthalmie, wenn sie einigermassen hochgradig, ist wegen der bereits vorhandenen Amaurose jede Therapie nutzlos. In leichteren Fällen kann die vorgenommene Iridectomie einigen Nutzen gewähren.

Was die Nachbehandlung bei der Regenbogenhaut-Entzündung anbelangt, so kommt es vor Allem darauf an, dass sich der Kranke nicht zu frühe grellem Lichte aussetze, längere Zeit blaue oder graue Schutzbrillen trage, sich nicht viel in freier Luft bewege, Staub, Rauch, geistige Getränke &c. längere Zeit vermeide. Anstrengende geistige und körperliche Arbeiten müssen vom Arzte strenge verboten werden.

Erläuterung der nachfolgenden Abbildungen.

Tab. I. Fig. 1. In dieser Abbildung ist eine acute rechtseitige Iritis bei einem 35jährigen Manne, welche ein seröses Exsudat setzte, dargestellt. Man sieht deutlich die rosige Injection des *limbus conjunctivae* und die verfärbte in's Gräulich spielende Iris (im gesunden Zustande war nach dem anderen Auge zu schliessen, die Iris blau). Diese Iritis lief unter der gewöhnlichen Behandlung mittelst Atropin-Einträuflungen, einer mässigen Venaesection und Ableitungen auf den Darmkanal &c. schon nach 14 Tagen ohne die geringste Sehstörung ab.

Fig. 2. Chronische Form von *Iritis plastica* des rechten Auges bei einem 40jährigen an *lues secundaria* leidenden Manne. — Die Conjunctiva ist blass, die Textur der Regenbogenhaut ist undeutlich, die Pupille missgestaltet und ist ihre Unförmlichkeit begründet in dem Vorhandensein zweier hinterer Synechien nach Oben und einer dessgleichen nach Unten und ein wenig nach Aussen. Die Pupille war im gegebenen Falle unbeweglich und das Sehvermögen in der Weise gestört, dass Patient nur Schrift Nr. 8 lesen konnte. Nach seiner Angabe war schon mehrmals Recidive der Iritis eingetreten. Die nach unten befindliche Synechie wurde alsbald durch stärkere Atropin-Einträuflungen zerrissen.

Fig. 3. Die Pupille des vorliegenden rechten Auges war in Folge heftiger plastischer Iritis durch grauliches Exsudat verschlossen (Pupillarverschluss) und unterschied die betreffende Patientin nur noch schwach hell und dunkel. — Prof. Dr. Rothmund jun. bildete nach Innen und etwas nach Unten eine künstliche Pupille, welche nach aufwärts nicht ganz bis zum Ciliarrande reichte, um das Sehvermögen wieder herzustellen. Durch dieses künstliche Sehloch hindurch las Patientin Schrift Nr. 14.

Fig. 4. *Keratitis punctata oculi sinistri* bei einer 30jährigen Frau. Das acute Stadium der Iritis ist beinahe abgelaufen und sieht man als ihre Residuen eine Anzahl weissgraulicher punctförmiger Auflagerungen auf dem unteren Theile der hinteren Wand der *membrana Descemètii*. Nach Oben und Innen befindet sich eine fadenförmige hintere Synechie; zugleich beobachtet man, dass auf der vorderen Linsenkapsel zwei grössere pigmentirte Punkte sich befinden, die Reste von gerissenen hinteren Synechieen. Dieser Fall wurde drei Wochen später wieder untersucht und fand man die punktförmigen Auflagerungen auf sehr wenige reducirt.

Fig. 5. *Synechiae posteriores*. Man sieht an diesem Auge vom oberen inneren und unteren äusseren Theile des Pupillarrandes je einen derben bräunlichrothen Strang zur vorderen Kapsel der in diesem Falle zugleich cataractösen Linse verlaufen. Sehvermögen: Deutliche Lichtperception.

Fig. 6. In dieser Figur ist das linke Auge eines Patienten dargestellt, wo die Pupille ebenfalls durch Exsudat mit Ausnahme an ihrem oberen Umfange verschlossen ist. Es befindet sich nämlich nach Oben noch eine dreieckige Spalte, welche den Lichtstrahlen Zutritt zur Netzhaut gestattet. Die Iris dieses Auges ist missfarbig, theilweise atrophirt. Der betreffende Patient, dessen rechtes Auge als an hochgradiger Cirsophthalmie leidend in Tab. II. Fig. 6 und Tab. III. Fig. 1 dargestellt ist, ist 59 Jahre alt und will vor sieben Jahren zuerst eine Entzündung des rechten und vor fünf Jahren eine solche des linken Auges durchgemacht haben. Diese Entzündungen gingen mit heftiger Ciliarneurose einher und waren aller Wahrscheinlichkeit nach Iritiden. Auf dem linken Auge liest Patient Schrift Nr. 14, aber nur beim Blicke nach Abwärts; wenn Patient geradeaus fixirt, kann er feinere Gegenstände nicht unterscheiden.

Tab. II. Fig. 1 stellt einen bereits geplatzten Irisabscess auf dem rechten Auge einer 38jährigen Taglöhnerin dar. Diese Person wurde im Januar dieses Jahres drei Wochen lang im allgemeinen Krankenhause zu München an secundärer Syphilis behandelt. Anfangs Februar laufenden Jahres ward sie von einer heftigen Entzündung des rechten Auges befallen, sie suchte alsbald ärztliche Hilfe bei Professor Rothmund jun. Die vorgenommene Untersuchung ergab: Conjunctiva geröthet, Limbus rosig injicirt; dabei ist die Bindehaut etwas geschwellt, die Cornea ist vollkommen rein, normal gewölbt, der *Humor aqueus* ist getrübt, auf dem Boden der vorderen Augenkammer ein kleines, $^1/_2$‴ hohes Hypopyon. Die Iris ist verwaschen, ihre Textur undeutlich.

Nach Aussen und Oben sieht man im Irisgewebe eine runde circumscripte, röthliche, hervorgewölbte Stelle. Der innere Umfang der letzteren ragt etwas in das Pupillarbereich herein. Die Pupille hat eine dreieckige Form mit abgerundeten Winkeln (mehrere hintere Synechien), die Pupille reagirt nicht. Wie mir Herr Prof. Rothmund jun. erzählte, platzte der Abscess am 19. Februar und ergoss einen Theil seines Inhaltes in die vordere Kammer. Patientin sieht Alles neblich und zählt noch Finger auf 2″ Entfernung. Die Kranke befindet sich noch in der ärztlichen Behandlung des Herrn Prof. Dr. Rothmund jun.

Fig. 2. Man sieht hier eine acute *Iritis purulenta* des rechten Auges eines 25jährigen Mannes, zugleich ist ein grosser Theil des Irisparenchyms eiterig infiltrirt. Die Conjunctiva ist scharlachroth, nach Aussen und Innen vom Cornealrande sieht man je eine blasse, blutarme Stelle in der Scleralbindehaut, an der äusseren Cornealperipherie sieht man eine nicht verheilte Wunde in Folge einer drei Tage früher vollführten Linearextraction einer weichen Cataracta. Die Iris ist total verfärbt, der *humor aqueus* trübe, die Pupille durch einen Eiterpfropf verdeckt, ein Theil der Iris eiterig infiltrirt. Das Sehvermögen beschränkt sich auf die Wahrnehmung von Hell und Dunkel. Patient war nach der Operation sehr unruhig, riss sich den Verband herunter &c. In Folge dieses ungestümen Verhaltens trat wohl hauptsächlich diese heftige Iritis zu Tage. Wir kommen auf diesen Fall bei Erläuterung der Fig. 2 Tab. III. nochmals zu sprechen.

Fig. 3. Vergegenwärtiget jenen Ausgang der Regenbogenhaut-Entzündung, der mit dem Namen Iridoconus belegt wird. Dieser Fall betraf einen achtjährigen Taglöhnerssohn, welchem vor zwei Jahren von einem seiner Spielgenossen mit einer Palaestra ein Pfeil ins rechte Auge geschossen wurde. Patient zog sich letzteren selbst aus dem Auge. Eine bald darauf folgende Iridocyclitis, die nicht ärztlich behandelt wurde, bedingte diesen Iridoconus. Bei seiner Aufnahme in die Heilanstalt von Prof. Rothmund jun. fand man am linken Auge Folgendes:

Die Lider waren geröthet, die Conjunctiva allseitig injicirt, an der äusseren oberen Hornhaut-Peripherie zeigt sich eine 2‴ lange von der Mitte des äusseren Hornhautrandes nach Aufwärts verlaufende Narbe, welche sich beinahe rechtwinklig etwa $^1/_2$‴ weit in die Sclera hineinerstreckt. An der Stelle der Narbe scheint der Ciliarkörper mit blauer Farbe durch. Die Cornea ist pellucid, die schmutzig bräunliche in ihrer Faserung undeutliche Iris liegt der hinteren Cornealwand beinahe vollkommen an. Die Pupille ist zum grössten Theile mit der vorderen Linsenkapsel verwachsen, daher ist die

Iris in der Mitte nabelförmig eingezogen. Die Pupille ist verengt, unbeweglich, der Bulbus fühlt sich ziemlich weich an. Patient unterscheidet noch Hell und Dunkel. Drei Tage nach dem Eintritte des Patienten in die Anstalt wurde eine Iridectomie nach Innen und Unten gemacht. Das Sehvermögen wurde durch diese Operation wenig gebessert, da hinter der neuen Pupille die Linse sich als in beginnender Trübung befindlich erwies.

Fig. 4 stellt das rechte Auge eines an Hypopyon-Iritis leidenden Kranken dar. Die Eiteransammlung auf dem Boden der vorderen Kammer etwa $^1/_2$‴ hoch, halbmondförmig gestaltet, tritt drei Tage nach dem Ausbruche der acuten Iritis zum Vorschein. Prof. Rothmund jun. machte hier keine Paracentese, da er der Ueberzeugung war, dass der Eiter bei gehöriger Behandlung spontan zur Resorption gelangen werde. Diese Vermuthung bewahrheitete sich; unter Anwendung energischer Antiphlogose und gehöriger Diät war das purulente Exsudat nach drei Tagen vollständig aufgesaugt.

Fig. 5. Hier ist eine linkseitige Panophthalmie dargestellt. Die Panophthalmie war erfolgt nach einer Staaroperation. Man sieht hier die Lidschwellung, die Chemose der Bindehaut, das untere Lid ectropionirt, die Cornea und die Iris in Vereiterung begriffen.

Fig. 6. Cirsophthalmie am rechten Auge des bereits Tab. I. Fig. 6 erwähnten Kranken. Das Auge blickt nach Aussen. Drei Linien vom Cornealrande nach Innen sieht man einen bläulichen, sehnigglänzenden, etwa 1‴ über das Niveau der übrigen sehr verdünnten und bläulich durchscheinenden Sclera hervorragenden Wulst.

Tab. III. Fig. 1. Das vorige Auge beim Blicke nach Innen dargestellt. Der bläuliche Wulst liegt hier $^1/_4$‴ weiter nach rückwärts. Einzelne Parthieen der Hornhaut dieses Auges sind getrübt, die Iris ist ganz verwaschen, man sieht an dieser Membran zwei scharf von einander getrennte Colorite; gegen den Ciliartheil ist die Farbe eine mehr fahle, gegen den Pupillartheil eine mehr schmutzig blaue. Die Pupille ist durch Exsudat vollkommen occludirt. Dieses Auge ist vollständig erblindet.

Fig. 2. *Iridokeratitis oculi dextri* mit Pupillarverschluss in Folge einer Verwundung der Iris.

Fig. 3. *Iritis purulenta* auf dem Auge Fig. 5, ohne weitere Veranlassung drei Wochen später eingetreten. Die Conjunctiva ist rosig injicirt, von den Scleralbindehautgefässen gehen mehrere über den Fuss des Hornhautstaphyloms hinweg, an der inneren Wand der staphylomatosen Hornhautparthie sieht man ein bedeutendes Blutextravasat.

Die übrige Cornea ist wie angehaucht, die Iris verwaschen, sowohl auf dem Boden der vorderen Kammer, als im Irisparenchyme selbst ist Eiteransammlung gegeben, von einer Pupille ist nichts mehr zu sehen. Merkwürdig war, dass Patientin keine Schmerzen äusserte. Nach Anwendung von energischer Antiphlogose &c. wurde die Entzündung beseitiget, das Sehvermögen jedoch nicht gebessert. Die Pupille blieb verschlossen.

Fig. 4. Das rechte Auge des sub Tab. II. Fig. 2 aufgeführten Kranken nach Ablauf der purulenten Iritis. Letztere endete in diesem Falle mit *Atrophia Iridis*. Die Iris zeigt hier in $^2/_3$ Theilen ihres Umfanges eine schiefergraue Farbe, die früher durch einen Eiterpfropf verschlossene Pupille ist jetzt nach oben etwas sichtbar. Die Hornhaut ist an der Peripherie vascularisirt. Das Sehvermögen besteht nur in deutlicher Lichtperception.

Fig. 5. Partielles linkseitiges Hornhautstaphylom und zugleich eine grosse künstliche Pupille nach Aussen bei einem achtjährigen Mädchen. Sieh Fig. 3 Tab. III.

Fig. 6. *Iritis serosa* im Beginne. Die Ursache war ein Kapselstückchen, welches der 23jährigen Patientin ins linke Auge flog und in dem äusseren mittleren Theile der Iris stecken blieb. Der fremde Körper wurde zugleich mit der Vornahme einer Iridectomie entfernt und die Patientin wurde acht Tage nach der Operation geheilt entlassen. Das Auge war ganz reizlos. Die Pupille ist schön schwarz, Patientin liest Schrift Nr. 3.

DRUCK VON CARL ROBERT SCHURICH IN MÜNCHEN.

Tab. I.

Fig. 1.

Fig. 2.

Fig. 3.

Fig. 4

Fig. 5.

Fig. 6.

Tab. II.

Fig. 1.

Fig. 4.

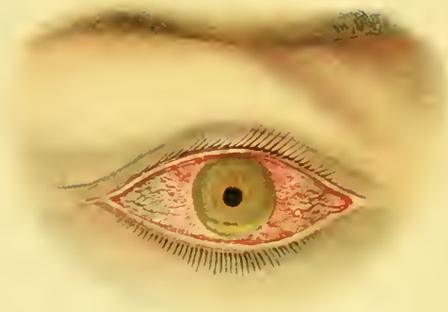

Fig. 2.

Fig. 5.

Fig. 3.

Fig. 6.

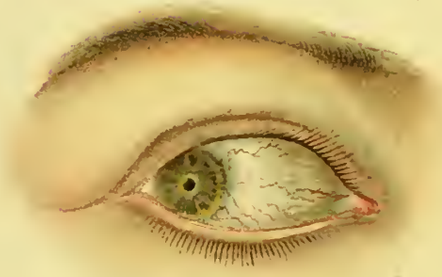

C. Schnauber ad nat. pinx.

Farbendruk von J. B. Kuhn
lithogr. Anst. d. k. Akt. in München

M. Kuh

Tab. III.

Fig. 1.

Fig. 4

Fig. 2.

Fig. 5.

Fig. 3.

Fig. 6.

C. Schauber ad nat. pinx.

Farbendruck von J. B. Kuhn
Lithogr. Anstalt in München